



Jornada Científica de Anestesiología y Reanimación de la Región Central. *Anestecien2022*

Hematoma subdural traumático en lactante de 10 meses. A propósito de un caso

Lourdes María Fernández García ⁽¹⁾ <https://orcid.org/0000-0002-7983-4547>
Rodolfo Javier Rivero Morey ⁽²⁾ <https://orcid.org/0000-0003-2484-9597>

⁽¹⁾ Estudiante de quinto año de Medicina. Alumno Ayudante en la especialidad de Intensiva Pediátrica Universidad de Ciencias Médicas de Cienfuegos, Facultad de Medicina. Cienfuegos, Cuba

⁽²⁾ Estudiante de quinto año de Medicina. Alumno Ayudante en la especialidad de Neurocirugía. Universidad de Ciencias Médicas de Cienfuegos, Facultad de Medicina. Cienfuegos, Cuba. javiermorey98@gmail.com

RESUMEN

Introducción: los traumatismos craneales constituyen un problema importante de salud pública mundial, con una incidencia aproximada en la población general de 500 millones por año. El traumatismo craneal puede originar secuelas físicas o mentales como alteraciones emocionales, amnesia, ansiedad, depresión, déficit de atención y otros desórdenes psiquiátricos, así como incapacidad y muerte.

Objetivo: informar a la comunidad pediátrica sobre un caso de hematoma subdural secundario a trauma craneoencefálico moderado en el lactante.

Presentación del caso: se presenta el caso de un lactante de 10 meses de edad que es traído al hospital debido a golpe en la cabeza luego de una caída. Fue ingresado e interpretado inicialmente como un trauma craneoencefálico leve con un examen físico neurológico negativo. Al día siguiente el niño comenzó a mostrarse poco interactivo, presentó un vómito y dos eventos convulsivos, se decide realizar tomografía de cráneo urgente y se diagnostica un hematoma subdural frontoparietal derecho.

Conclusiones: cualquier problema de salud puede considerarse como prioritario si ocurre con frecuencia o si es muy grave. Los traumatismos craneoencefálicos son la primera causa de mortalidad en niños por encima del año de vida en países desarrollados; causantes también de retraso mental, de epilepsia y de discapacidad física. Su diagnóstico precoz y tratamiento oportuno son de vital importancia para asegurar la supervivencia del paciente.

Palabras clave: trauma craneoencefálico, hematoma subdural, niños.



INTRODUCCIÓN

El traumatismo craneoencefálico (TCE) es la lesión de las estructuras de la cabeza producida por fuerzas mecánicas. Por lo tanto, el concepto de TCE hace referencia a una gran variedad de patologías según las estructuras dañadas, bien sea el continente del cerebro y sus estructuras, o el contenido.⁽¹⁾

Los traumatismos craneales constituyen un problema importante de salud pública mundial, con una incidencia aproximada en la población general de 500 millones por año, de los cuales aproximadamente 250 mil requieren hospitalización para observación o tratamiento. En Estados Unidos se reporta una frecuencia anual de 12 mil por cada 100 mil niños; de estos, 203 por cada 100 mil ameritan hospitalización.⁽¹⁻⁵⁾ En México, durante la década de los setenta del siglo XX la incidencia de trauma craneal se incrementó un 600 % en comparación con lo informado dos décadas antes.⁽⁶⁾

La repercusión del TCE tiene gran importancia por constituir un motivo frecuente de consulta en los servicios de urgencias y por la posibilidad de generar lesiones graves y potencialmente letales. Se estima que 1 de cada 10 niños sufrirá un TCE no banal a lo largo de la infancia. En los países desarrollados, el TCE supone la primera causa de muerte y discapacidad en niños mayores de 1 año. En los niños menores de 1 año, la mortalidad de los traumatismos es el doble que en el resto de edades pediátricas. El pronóstico del TCE no ha variado sustancialmente en los últimos años pese a los avances terapéuticos, ya que depende fundamentalmente del daño inicial.⁽¹⁻³⁾

Así pues, la principal forma de reducir la morbimortalidad es mediante la prevención. El principal objetivo para el pediatra será la detección del potencial riesgo de lesiones intracraneales, sobre todo, en casos de TCE leve, en este caso la decisión de realizar exploraciones complementarias es más compleja.

Entre las manifestaciones clínicas fundamentales destacan las convulsiones, los vómitos y la cefalea. En los niños pequeños es muy complicado percatarse de síntomas como el dolor de cabeza, más evidentes la toma del estado general, alteraciones del nivel de conciencia y trastornos de la conducta, rechazo al juego y los alimentos.⁽⁴⁾

El traumatismo craneal puede originar secuelas físicas o mentales como alteraciones emocionales, amnesia, ansiedad, depresión, déficit de atención y otros desórdenes psiquiátricos, así como incapacidad y muerte. Las lesiones más frecuentes secundarias a un traumatismo craneal en niños son las fracturas, principalmente en menores de 12 meses de edad.^(2, 7-9) En los niños mayores de 12 años con trauma craneal grave, las fracturas se presentan en el 43 % de los casos, la hemorragia subaracnoidea en el 58 %, el daño cerebral difuso, la contusión y el edema en el 43 %.^(10,11)

Las causas de TCE están relacionadas con la edad del niño. En niños menores de 2 años, la causa más frecuente son las caídas accidentales por descuido de los cuidadores o en relación con el inicio de la deambulación. Especialmente en este rango de edad, es importante sospechar el maltrato como causa de TCE, principalmente ante la apreciación de lesiones que no concuerden con el mecanismo referido. Se estima que la mitad de los TCE graves en lactantes son secundarios a un daño intencional. En niños mayores de 2 años, las causas de TCE grave más frecuentes son los accidentes de tráfico y los atropellos, sin embargo, las caídas son la causa global más frecuente de TCE en este grupo de edad. En los últimos años de la infancia, los accidentes deportivos son también una causa relativamente frecuente de TCE. Son más frecuentes en los varones en todos los grupos de edad, con mayor gravedad cuanto menor es la edad del niño.⁽¹⁻⁵⁾

En Cuba existe una distribución bimodal en la edad pediátrica, con un pico de incidencia en los menores de 2 años, y otro en la pubertad relacionado con la práctica de actividades de riesgo. Los niños son más susceptibles de padecer una lesión intracraneal tras un TCE por sus características anatómicas: superficie craneal proporcionalmente mayor, plano óseo más fino y deformable, musculatura cervical relativamente débil y un mayor contenido de agua y menor de mielina, que favorece el daño axonal difuso ante fuerzas de aceleración y desaceleración.⁽¹⁾

Según la búsqueda bibliográfica realizada por los autores, no se ha comentado con frecuencia la incidencia del TCE en niños en Cuba, la presentación de este caso un llamado de atención y a la vez una contribución para la comunidad pediátrica cubana. El objetivo del presente trabajo es informar sobre un caso de hematoma subdural secundario a trauma craneoencefálico moderado en el lactante.



PRESENTACIÓN DEL CASO

Se presenta el caso de un lactante de 10 meses de edad, blanco, masculino de procedencia urbana, producto de un embarazo que cursó sin alteraciones, parto eutócico a las 42 semanas con un peso al nacer de 8.9lb, con ictericia fisiológica que resolvió espontáneamente. Sin ingresos previos y antecedentes de salud aparente.

Acude remitido de su área de salud pues durante un paseo con el familiar, este lo traía cargado en brazos, tropieza con un objeto en el camino y cae al suelo con el niño delante. El lactante se golpeó en la cabeza fuertemente y quedó aturdido por unos pocos segundos, posteriormente comenzó a llorar y dos horas después presentó dos vómitos, de coloración amarillenta.

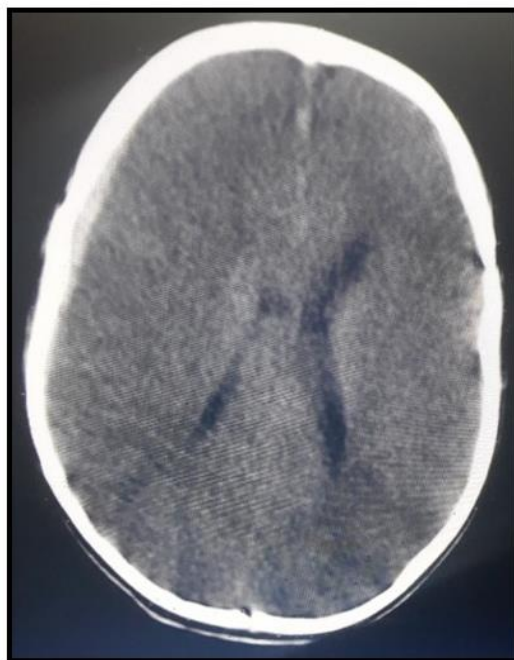
A su ingreso en el Hospital Pediátrico, el examen físico neurológico fue normal, y presentó otro vómito con iguales características al anterior. De esta manera se examina y se decide su ingreso en Servicio de Neurología, interpretado inicialmente como un trauma craneal simple, por antecedente de golpe en región cefálica con síntomas acompañantes. Se realizan estudios complementarios que incluyen Hemograma completo, eritrosedimentación y química sanguínea los cuales se mantuvieron dentro de los límites normales para su edad.

Durante el día del ingreso el niño se mantuvo despierto, con buen estado general, interactuando adecuadamente con el medio y tolerando la alimentación por vía oral, pero en la mañana del día siguiente, presentó un evento convulsivo con mirada fija y chupeteo que duró menos de un minuto. Además, comenzó a mostrarse menos activo y en horas de la tarde manifestó otro evento de iguales características y un pico febril de 38°C que cedió con el uso de antipiréticos. Debido a esto se decide traslado a la Unidad de Cuidados Intensivos Pediátricos, interconsulta con Neurocirugía y realizar tomografía axial computarizada (TAC) de cráneo.

Informe de la TAC de cráneo:

Imagen hiperdensa frontoparietal derecha de 9,4 mm de espesor máximo que se extiende en espacio subdural y no desplaza la línea media. No fracturas, sistema ventricular normal y cisterna de la base presente. (Imagen 1)

Imagen 1. TAC de cráneo



Se diagnosticó trauma craneoencefálico moderado (hematoma subdural frontoparietal derecho). Los especialistas de Neurocirugía no sugieren tratamiento quirúrgico debido a ausencia de deterioro



neurológico y defecto motor además de una Escala de Raimondi de 15 puntos. Comienza tratamiento con furosemida, observación estricta, reposo, mantenimiento del equilibrio del medio interno y evaluación diaria por Neurocirugía. Se indican fenobarbital y ceftriaxona profilácticos, analgésicos e hidratación parenteral.

Luego de dos días, es evaluado nuevamente por especialistas de Neurocirugía y debido a la estabilidad del paciente, deciden trasladarlo para el servicio de Neurología. En esta sala permanece hasta completar su tratamiento evolucionando de forma correcta sin fiebre ni nuevos eventos convulsivos. Se decide disminuir la dosis de fenobarbital y comenzar tratamiento con valproato de sodio.

Después de 10 días de evolución satisfactoria, se realiza TAC de cráneo que muestra resolución total del hematoma subdural. Es egresado a la comunidad 21 después del ingreso, mejorado y pendiente a seguimiento por consulta de Neurología.

DISCUSIÓN

Cualquier problema de salud puede considerarse como prioritario si ocurre con frecuencia o si es muy grave. Tal es el caso de los accidentes y el traumatismo craneal, pero el conocimiento que se tiene es pobre y en muchos casos sesgados; tienen consecuencias serias en términos de morbilidad y secuelas, pero existen posibilidades reales de tratamiento y, sobre todo, de prevención.

Los traumatismos craneoencefálicos son la primera causa de mortalidad en niños por encima del año de vida en países desarrollados, también causantes de retraso mental, de epilepsia y de discapacidad física. Puede decirse que al menos 1 de cada 10 niños sufrirá durante la infancia un TCE importante. Aunque casi todos son leves, el 10% de ellos son graves y conducen a la muerte en el 1,5% de los niños.⁽¹²⁻¹⁶⁾

Según algunos autores^(16, 17) el 75% de todas las hospitalizaciones por traumatismos en los niños se deben a un TCE, al tiempo que el 70% de las muertes ocurren en las primeras 48 horas, y se refiere una mortalidad que fluctúa entre el 20 y 35%. Se estima que cada año se producen 600 000 consultas por esta causa, 300 de cada 100 000 niños sufren un TCE y alrededor de 250000 casos son ingresados. El grupo de edad entre 1 y 14 años es el más afectado generalmente, este hallazgo se ha relacionado con la disminución de la supervisión directa del niño a estas edades, con los frecuentes juegos de contacto físico y, en muchos casos, con el bajo nivel educacional de padres e hijos.⁽¹⁸⁾

El TCE moderado y el hematoma subdural son etiologías que con un diagnóstico precoz y correcto tratamiento pueden tener un buen pronóstico para el paciente. El cuadro clínico de un paciente con hematoma subdural varía según el lugar donde se acumule la sangre. Algunos de los síntomas pueden ser muy similares a los de un accidente cerebrovascular. Los síntomas incluyen: dolor de cabeza, debilidad o entumecimiento en los brazos, las piernas o la cara, falta de equilibrio o coordinación, cambios en el comportamiento, las emociones o la memoria, somnolencia, letargo o coma, cambios en la visión, dificultad para hablar, tragar o comunicarse, náuseas/vómito y convulsiones.

Un hematoma subdural puede ser muy grave y puede causar la muerte o una discapacidad si no se detecta y si no se le da tratamiento rápidamente. Las complicaciones posibles incluyen: hernia cerebral, daño cerebral permanente y síntomas persistentes o convulsiones. En el caso presentado correlacionándolo con lo anteriormente planteado, predominaba el vómito y la alteración del estado de conciencia, así como las convulsiones.

El primer paso ante todo niño con TCE es garantizar el ABC (vía aérea, ventilación y circulación). Cualquier otra actuación es secundaria a esta prioridad. La inmovilización de la columna cervical con collarín semirrígido y movilización en bloque es esencial cuando existe riesgo potencial de lesión medular.⁽¹⁹⁾ La profundidad del examen neurológico está en consonancia con el estado del niño. En la exploración neurológica inicial se ha de evaluar el nivel de consciencia, la exploración pupilar, si está suficientemente reactivo y la función motora.⁽²⁰⁾

El primer objetivo de las pruebas de imagen es facilitar un diagnóstico rápido y preciso de las lesiones cerebrales. Este propósito resulta crucial en aquellos sujetos que se benefician de una actuación médica o quirúrgica urgente para minimizar la morbilidad y mortalidad derivadas del daño cerebral secundario.⁽¹⁹⁾ Son pruebas complementarias útiles aquellas cuyo resultado contribuye a modificar la



conducta diagnóstico-terapéutica del médico o a confirmar su diagnóstico. La TAC constituye la técnica de neuroimagen de referencia en el TCE. A este paciente se le realizó la TAC de forma tardía, cuando comenzaron síntomas que apuntaban a una afectación neurológica. Posteriormente se realizaron varias TAC para evaluar su evolución. Este examen fue decisivo en su diagnóstico y conducta terapéutica.

Entre las medidas terapéuticas y de sostén se señalan fundamentalmente la hidratación del paciente, el uso de antibióticoterapia, analgesia, anticonvulsivos y manejo de la hipertensión intracraneal. De esta forma, la evacuación precoz de hematomas intracraneales, aún en fase asintomática, ha demostrado mejorar el pronóstico de estos pacientes. Asimismo, el uso de anticonvulsivos en el TCE es controvertido; se emplea sólo en pacientes con crisis comprobadas o en aquellos sometidos a ventilación mecánica. La fluidoterapia en las primeras horas debe realizarse con soluciones hipertónicas o isotónicas, salinas, y evitar siempre el uso de soluciones glucosadas, por el riesgo de incrementar el edema cerebral. ^(21, 22)

De igual modo se puede afirmar que el uso de fenobarbital, en este lactante, mostró resultados favorables, ya que no presentó ningún otro evento convulsivo luego de comenzado el tratamiento. Luego de 10 días con este medicamento se retira y se indica valproato de sodio para así prevenir la convulsión hasta la resolución total del hematoma.

CONCLUSIONES

Se puede concluir que un diagnóstico precoz y tratamiento correcto son pilares claves para la supervivencia del paciente traumatizado con el mínimo de secuelas posibles. En el caso presentado luego de una correcta aplicación del método clínico, de manera temprana y una vez diagnosticado el hematoma subdural por técnica de imagenología, y no mostrar signos de deterioro neurológico, se decide tratamiento conservador hasta la resolución total de la lesión, además del cuidado del lactante en la Unidad de Cuidados Intensivos Pediátricos cuando desarrolló evento convulsivo agudo, y orientar a la familia el seguimiento por consulta externa de Neurología una vez egresado del hospital. Es preciso tener vigente que la mejor arma es la prevención de este tipo de patologías en niños pequeños y adolescentes, los dos grupos con mayor riesgo en edades pediátricas.

REFERENCIAS BIBLIOGRÁFICAS

1. Ewing-Cobbs L, Cox CS, Clark AE, et al. Persistent Postconcussion Symptoms After Injury. Pediatrics. [Internet]. 2018 [citado 12 Abr 2018]; 142(5): [aprox. 15 p.]. Disponible en: <http://www.google.com/url?sa=t&rct=j&q=&esrc=s&source=web&cd=&cad=rja&uact=8&ved=2ahUKEwiE8d3gtongAhWirtABHWFhDSAQFjAOegQICRAB&url=http%3A%2F%2Fpediatrics.aappublications.org%2Fcontent%2Fpediatrics%2Fearly%2F2018%2F10%2F11%2Fpeds.2018-0939.full.pdf&usg=AOvVaw26Bbw43afjebVi6FyM7Pkn>
2. Guidelines for the Management of Severe Traumatic Brain Injury 4th Edition. Brain Trauma Foundation, 2016. Disponible en: https://www.google.com/url?sa=t&rct=j&q=&esrc=s&source=web&cd=&cad=rja&uact=8&ved=2ahUKewi_8qbYt4nqAhW8VTABHfU4BY0QFjARegQIARAB&url=https%3A%2F%2Fwww.braintrauma.org%2Fuploads%2F13%2F06%2FGuidelines_for_Management_of_Severe_TBI_4th_Edition.pdf&usg=AOvVaw0UT73Ef2bz68qp-cMTz3x5
3. González Balenciaga M. Traumatismo craneal. En: Protocolos diagnósticos y terapéuticos en urgencias de pediatría. Sociedad Española de Urgencias de Pediatría (SEUP), 3ª Edición, 2019. Disponible en: https://seup.org/pdf_public/pub/protocolos/18_Traumatismo_craneal.pdf
4. Liriano González MI, González del Pino Ruz I, Aneiro Alfonso C, Collado Lorenzo Inela F. Prevención de las lesiones secundarias asociadas al traumatismo craneoencefálico grave en el medio extrahospitalario. Rev. Med. Electrón. [Internet]. 2014 Ago [citado 20 Abr 2020]; 36(4): [aprox. 13 p.]. Disponible en: http://scielo.sld.cu/scielo.php?script=sci_arttext&pid=S1684-18242014000400009&lng=es
5. Jiménez García R, Cabrera López IM. Traumatismo craneal, conmoción cerebral y sus consecuencias. Seminario práctico a través de casos clínicos. En: AEPap (ed.). Curso de Actualización Pediatría 2018. Madrid: Lúa Ediciones 3.0; 2018. Disponible en: https://www.google.com/url?sa=t&rct=j&q=&esrc=s&source=web&cd=&cad=rja&uact=8&ved=2ahUKewigmKaLtYnqAhWbQzABHQkBB5YQFjAAegQIARAB&url=https%3A%2F%2Fwww.aepap.org%2Fsites%2Fdefault%2Ffiles%2F235-246_traumatismo_craneal.pdf&usg=AOvVaw0WeCacJAAUx0jcAstI115H



6. Hernández Rastrollo, R. Traumatismos craneoencefálicos. *Pediatr Inetgral* [Internet]. 2019 [citado 12 Abr 2018]; 23(1): [aprox. 8 p.]. Disponible en: <https://www.pediatriaintegral.es/publicacion-2019-01/traumatismos-craneoencefalicos-2/>
7. Adelson DP, Narváez Rojas AR. Manejo neuroquirúrgico del trauma craneal severo en pediatría. *Rev Cub Med Inten y Emerg* [Internet]. 2018 [citado 12 Abr 2018]; 17 (Suppl:2): [aprox. 8 p.]. Disponible en: <https://www.google.com/url?sa=t&rct=j&q=&esrc=s&source=web&cd=&cad=rja&uact=8&ved=2ahUKEwjNkoDdtYngAhVmSjABHSDSD4UQFjABegQIAxAB&url=https%3A%2F%2Fwww.medigraphic.com%2Fpdfs%2Frevcubmedinteme%2Fcie-2018%2Fcies182l.pdf&usg=AOvVaw16RZx0R6BmgbADKPFRIE7T>
8. Serrano González A, Cambra Lasasa F.J. Protocolo de actuación en el traumatismo craneoencefálico grave. UCIP, Hospital Universitario Niño Jesús, Madrid y Hospital Universitario Clinic Sant Joan de Déu, Barcelona; 2018. Disponible en: <https://www.google.com/url?sa=t&rct=j&q=&esrc=s&source=web&cd=&cad=rja&uact=8&ved=2ahUKEwi91LGWtonqAhXCSDABHR9zBIOQFjAAegQIBBAB&url=https%3A%2F%2Fsecip.com%2Fwp-content%2Fuploads%2F2019%2F03%2FPROTOCOLO-DE-ACTUACION%25C3%2593N-EN-EL-TRAUMATISMO-CRANEOENCEF%25C3%2581LICO-GRAVE-2018.pdf&usg=AOvVaw3Mh70Bvebi8UGVooDohkLi>
9. Meza Hernández O, Maya Bautista DK. Traumatismo craneoencefálico grave en pediatría. *An Med (Mex)* [Internet]. 2016 [citado 22 Abr 2018]; 61(4): [aprox. 9 p.]. Disponible en: <https://www.google.com/url?sa=t&rct=j&q=&esrc=s&source=web&cd=&cad=rja&uact=8&ved=2ahUKEwi8L-LHtongAhVNSTABHVBKBwAQFjAAegQIBBAB&url=https%3A%2F%2Fwww.medigraphic.com%2Fpdfs%2Fabc%2Fbc-2016%2Fbc164e.pdf&usg=AOvVaw0GfvXtQDBMCHdSsT8ZxjVe>
10. Universidad-de-Cartagena C. Epidemiología del trauma craneoencefálico. *Rev Cub Med Inten y Emerg* [Internet]. 2018 [citado 27 Abr 2020]; 17(0): [aprox. 3 p.]. Disponible en: <http://www.revmie.sld.cu/index.php/mie/article/view/540>
11. Alcántara-Serrano JM, Alcántara-Peraza RA, Romero-Solís I, et al. Sobreuso de la tomografía computarizada en el traumatismo craneoencefálico infantil. *Rev Mex Neuroci.* [Internet]. 2019 [citado 22 Abr 2018]; 20(1): [aprox. 14 p.]. Disponible en: <https://www.medigraphic.com/cgi-bin/new/resumen.cgi?IDARTICULO=85932>
12. De la Torre-Gómez RE, Rodríguez-Rodríguez IC, López-León A, Carranza-Barrera LG, Brancaccio-Orozco J, Guzmán-Rodríguez I, et al. Revisión de trauma de cráneo severo en niños. *Revista Médica MD* [Internet]. 2014 [citado 22 Abr 2018]; 5(4): [aprox. 5 p.]. Disponible en: <http://www.google.com/url?sa=t&rct=j&q=&esrc=s&source=web&cd=&cad=rja&uact=8&ved=2ahUKEwjQhNHpuYngAhUPTjABHUAODWkQFjAAegQIBRAB&url=http%3A%2F%2Fwww.medigraphic.com%2Fpdfs%2Frevmed%2Fmd-2014%2Fmd144j.pdf&usg=AOvVaw0CRKxJVZQn9vV6G22D2MW1>
13. Herrera MMP, Ariza HAG, Rodríguez CJJ, et al. Epidemiología del trauma craneoencefálico. *Rev Cub Med Int Emerg.* [Internet]. 2018 [citado 14 Abr 2018]; 17 (Suppl:2): [aprox. 9 p.]. Disponible en: <https://www.medigraphic.com/cgi-bin/new/resumen.cgi?IDARTICULO=87399>
14. Alvis-Miranda HR, Rubiano AM, Agrawal A, Rojas A, Moscote-Salazar LR, Satyarthee GD, Calderon-Miranda WG, Hernandez NE, Zabaleta-Churio N. Craniocerebral Gunshot Injuries; A Review of the Current Literature. *Bull Emerg Trauma.* [Internet]. 2016 [citado 22 Abr 2018]; 4(2): [aprox. 9 p.]. Disponible en: <https://www.ncbi.nlm.nih.gov/pmc/articles/PMC4897986/pdf/bet-4-065.pdf>
15. Casado Flores J, Serrano A. Coma por traumatismo craneoencefálico en la infancia. En: Casado Flores J, Serrano A (eds). *Coma en pediatría*. Madrid: Díaz de Santos; 2015. p. 129-136.
16. Amado Donésteviz de Mendaro AR, Cañizares Luna O, Alba Pérez LC, Alegret Rodríguez M. Caracterización epidemiológica y neurológica del traumatismo craneoencefálico frontal durante cinco años en Villa Clara. *Medicentro Electrónica* [Internet]. 2017 Mar [citado 13 Abr 2020]; 21(1): [aprox. 7 p.]. Disponible en: http://scielo.sld.cu/scielo.php?script=sci_arttext&pid=S1029-30432017000100005&lng=es
17. Montaña Mogollón G, Parada Chiquillo C, Rodríguez Vargas J. Caracterización Clínica y Sociodemográfica de Pacientes con Traumatismo Craneoencefálico (TCE) de la Ciudad de Sogamoso. *Revista Enfoques* [Internet]. 2018 [citado 22 Abr 2018]; 2(2): [aprox. 11 p.]. Disponible en: <http://revistasdigitales.uniboyaca.edu.co/index.php/EFQ/article/view/242/367>
18. Casado J. Traumatismo craneoencefálico grave en niños. Medidas in situ y tratamiento precoz. En: Casado J, Serrano A (eds). *Urgencias y transporte vital del niño grave*. Madrid: Ediciones Ergon; 2017. p. 133-142.
19. Costa J, Claramunt E. Traumatismos craneanos. En: Fejerman N, Fernández Alvarez E. *Neurología Pediátrica*. 2ª ed. Buenos Aires: Editorial Médica Panamericana; 2010. p. 735-738.
20. James H. Evaluation of head injury in reference to therapy. En James H, ed. *Brain insult in infant and children*. New York: Grun & Stratton; 2016. p. 237.



21. Lumba-Brown A, Owen Yeates K, Sarmiento K, et al. Center for Disease Control and Prevention Guideline on the Diagnosis and Management of Mild Traumatic Brain Injury Among Children. JAMA Pediatr. [Internet]. 2018 [citado 22 Abr 2018]; Special Communication: [aprox. 13 p.]. Disponible en:
https://www.google.com/url?sa=t&rct=j&q=&esrc=s&source=web&cd=&cad=rja&uact=8&ved=2ahUKewi98ODHwlnqAhW8SjABHfPSDlqQFjABegQIAxAB&url=https%3A%2F%2Fwww.emlrc.org%2Fwp-content%2Fuploads%2FBrain-Injury-Among-Children_LumbaBrown_2018.pdf&usg=AOvVaw2YkygYbcn_wxy19w16E-LV
22. Rowbotham SK, Blau S. The circumstances and characteristics of fatal falls in Victoria, Australia: a descriptive study. Australian Journal of Forensic Sciences [Internet]. 2017 [citado 22 Abr 2018]; 49(4): [aprox. 7 p.]. Disponible en:
<https://www.tandfonline.com/doi/abs/10.1080/00450618.2016.1194472?scroll=top&needAccess=true&journalCode=tajf20>